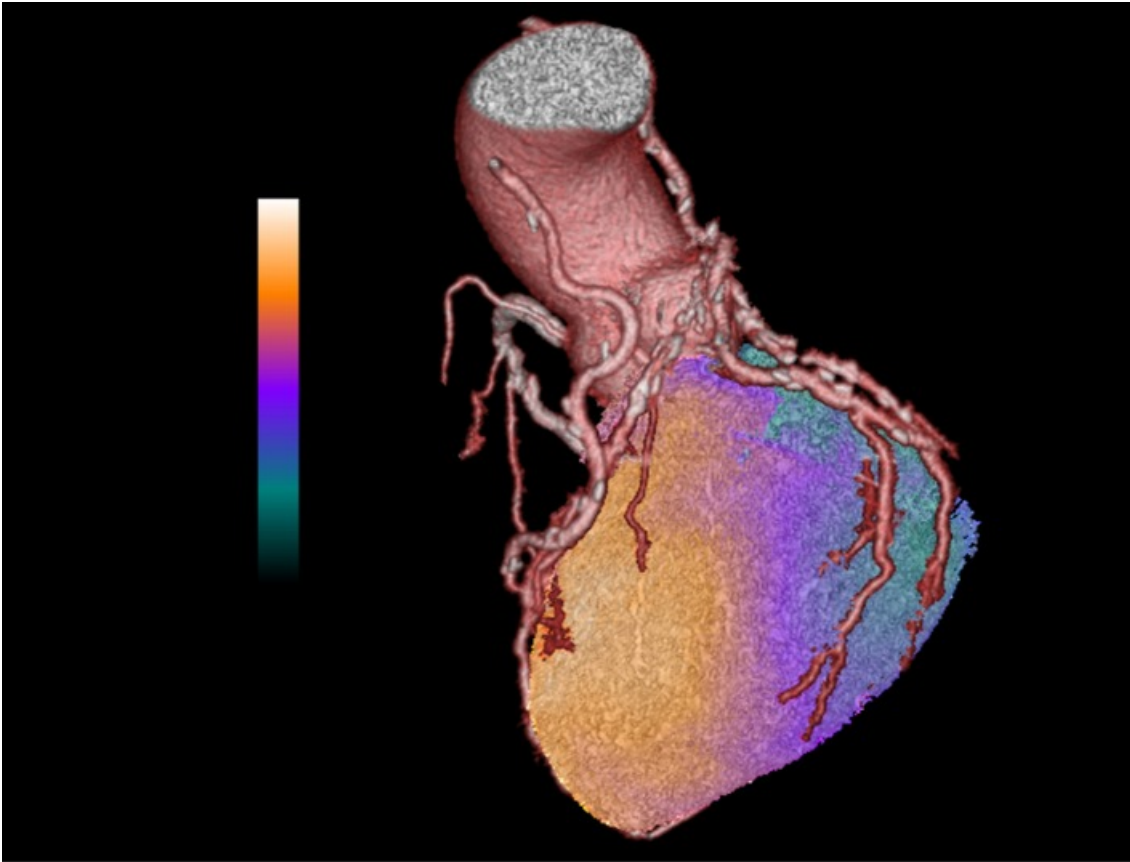


26.05.2010 - 11:16 Uhr

SNF: Bild der Forschung Mai 2010: Kombiniertes Bildgebungsverfahren verbessert Diagnose



Der Herzmuskel mit den sich von der Hauptschlagader (Aorta) verzweigenden Herzkranzgefässen. Bläulich-grünlich gefärbte Teile des Herzens sind unterversorgt und erhalten nicht genügend Sauerstoff.

© Philipp A. Kaufmann/SNF

Abdruck mit Autorenangabe und nur zu redaktionellen Zwecken.

Le muscle cardiaque avec les vaisseaux coronaires qui partent de l'aorte. Les parties du cœur qui apparaissent en bleu-vert sont sous-alimentées et ne reçoivent pas suffisamment d'oxygène.

© Philipp A. Kaufmann/FNS

Reproduction autorisée avec mention de l'auteur et uniquement dans un but rédactionnel.



Bern (ots) -

- Hinweis: Bildmaterial steht zum kostenlosen Download bereit unter: <http://www.presseportal.ch/de/pm/100002863> -

Risiko für Herzinfarkt besser erkennen

Verengte Herzkranzgefässe können harmlos sein, aber auch zum Herzinfarkt führen, wenn sie zu wenig Blut durchlassen und den Pumpmuskel über längere Zeit hinweg nur ungenügend mit Sauerstoff versorgen. Dank einem mit Hilfe von Geldern des Schweizerischen Nationalfonds (SNF) neu entwickelten Bildgebungsverfahren, das dreidimensionale Ansichten von Herzkranzgefässen mit solchen vom Blutfluss im Herzen kombiniert, können Ärzte jetzt die problematischen Verengungen identifizieren, bei denen ein chirurgischer Eingriff angebracht ist.

Kardiologen verwenden aufblasbare Katheter und stabilisierende Drahtgeflechte (so genannte Stents), um Verengungen der Herzkranzgefässe aufzuweiten und Herzinfarkten vorzubeugen. Zu oft stellt sich aber erst während des Einschlebens des Katheters heraus,

dass keine behandlungsbedürftigen Verengungen vorliegen. Von den schweizweit jährlich rund 37'000 untersuchten Patienten gehen 20'000 ohne Aufweitung nach Hause, weil sich die Früherkennung von Herzproblemen zu stark auf die Anatomie der Gefässe stützt und Informationen über deren Funktion nicht genügend berücksichtigt. Das verursacht nicht nur jährliche Mehrkosten im hohen zweistelligen Millionenbereich, sondern setzt auch alleine in der Schweiz tausende von Patienten während des invasiven Eingriffs einem unnötigen Risiko aus.

«Bei einer dreispurigen Autobahn mit wenig Verkehr führt die Schliessung einer Spur nicht zu Stau. Genau so können Gefässverengungen unproblematisch sein, wenn der Blutfluss ohnehin gering ist und nicht behindert wird», sagt Philipp Kaufmann, Leiter der kardialen Bildgebung am Universitätsspital Zürich. «Wir müssen also nicht nur den genauen Aufbau der Herzkranzgefässe kennen, sondern auch wissen, wie sie funktionieren, das heisst, wie viel Blut durch sie fliesst.» Deshalb kombiniert Kaufmann in einem vom SNF unterstützten Projekt zwei unterschiedliche bildgebende Verfahren: 1) Die Computertomographie (CT) liefert dreidimensionale Bilder der Herzkranzgefässe und zeigt auf, wo Verengungen vorhanden sind. 2) Die Szintigraphie, für die eine schwach radioaktive Substanz in die Venen gespritzt wird, macht mit einer speziellen Kamera sichtbar, wie viel Blut in welchen Teil des Herzmuskels gelangt. Die Szintigraphie hebt somit diejenigen Gebiete im Herz hervor, die unterversorgt sind und zu wenig Sauerstoff erhalten.

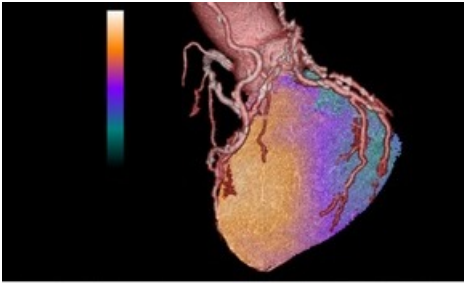
Wenn ein Computerprogramm die Bilder dieser beiden Verfahren übereinander legt und fusioniert, treten die problematischen Verengungen zu Tage, die zu einer ungenügenden Sauerstoffversorgung führen und bei denen also ein chirurgischer Eingriff angebracht ist. Obwohl das kombinierte Bildgebungsverfahren nützliche Bilder liefert, ist es bis jetzt noch nicht weit in die klinische Praxis vorgestossen, denn es setzte bisher die Patienten einer geringen, aber nicht unbeträchtlichen radioaktiven Strahlung aus. Mit seinem Team hat Kaufmann nun eine zuverlässige Methode entwickelt, um mit viel geringerer Strahlung an ebenso informative Bilder zu gelangen. Das Universitätsspital Zürich setzt diese Methode bereits in der täglichen Routine ein.

Der Text und das Bild (in hoher Auflösung) können auf der Internetseite des Schweizerischen Nationalfonds heruntergeladen werden unter: www.snf.ch > Medien > Bild der Forschung

Kontakt:

Prof. Dr. med. Philipp A Kaufmann
Leiter Kardiale Bildgebung
Universitätsspital Zürich
Rämistr. 100
CH-8091 Zürich
Tel.: +41-44-255 41 96
E-mail: pak@usz.ch

Medieninhalte



Der Herzmuskel mit dem sich von der Hauptschlagader (Aorta) verzweigenden Herzkranzgefäßen. Bläulich-grünlich gefärbte Teile des Herzens sind unterversorgt und erhalten nicht genügend Sauerstoff.

Der Herzmuskel mit den sich von der Hauptschlagader (Aorta) verzweigenden Herzkranzgefäßen. Bläulich-grünlich gefärbte Teile des Herzens sind unterversorgt und erhalten nicht genügend Sauerstoff. Le muscle cardiaque avec les vaisseaux coronaires qui partent de l'aorte. Les parties du cœur qui apparaissent en bleu-vert sont sous-alimentées et ne reçoivent pas suffisamment d'oxygène.

Diese Meldung kann unter <https://www.presseportal.ch/de/pm/100002863/100604261> abgerufen werden.